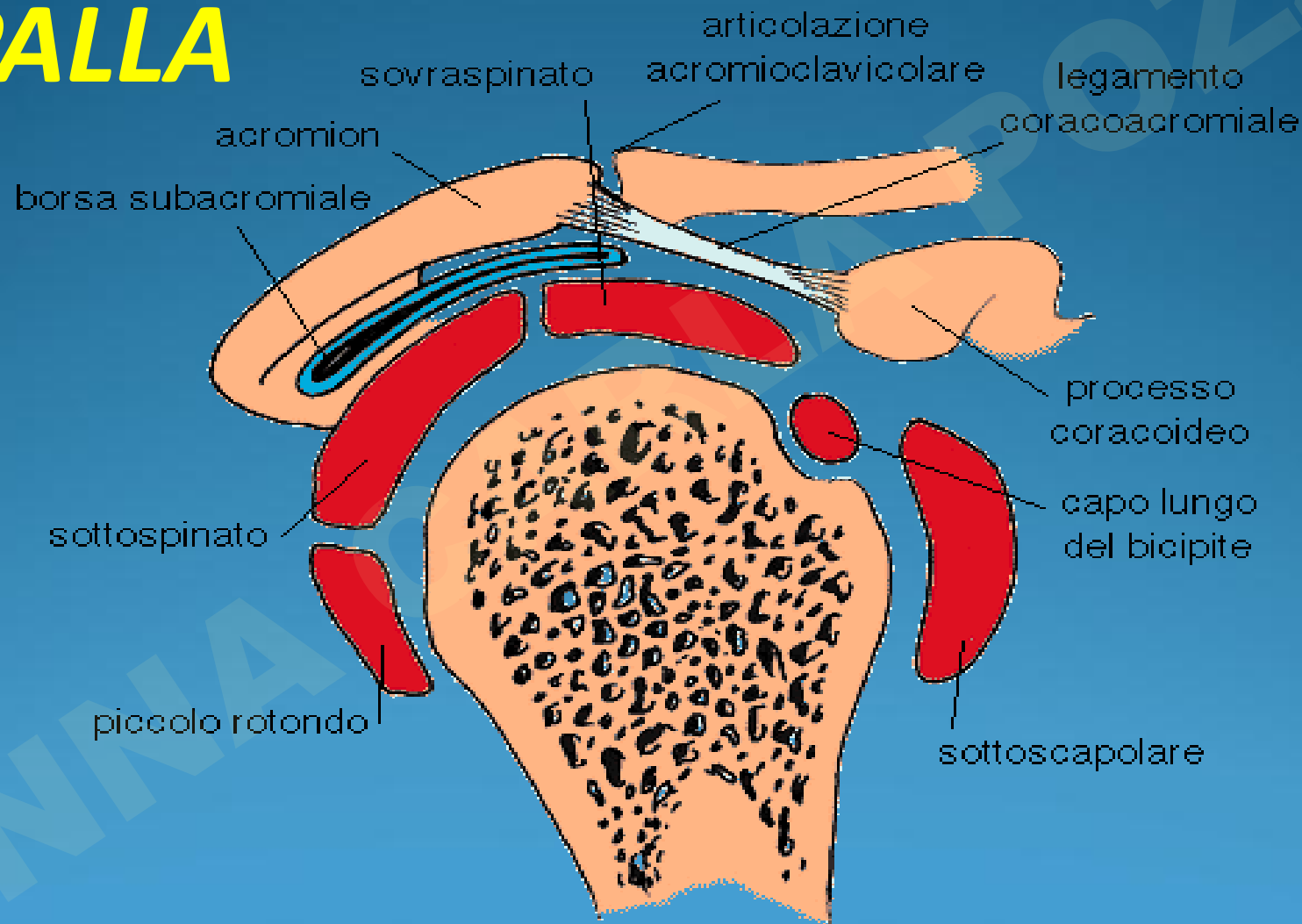


***ESAME FISICO E STRUMENTALE
NEL DOLORE ARTICOLARE: CASI
DI SPECIE COLONNA, SPALLA
GINOCCHIO.***

Dott. ANNA CARLA POZZI
SPECIALISTA ORTOPEDIA – MMG
CONSULENTE TECNICO DEL TRIBUNALE

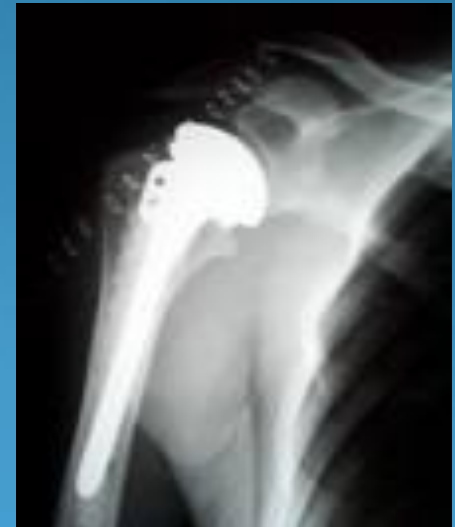SPALLA



PRIMA DI AFFRONTARE UNA PATOLOGIA DELLA SPALLA E' NECESSARIO ESEGUIRE UN BUON ESAME OBIETTIVO

VALUTARE I PARAMETRI

- **ANAMNESTICI**
- **CLINICI**
- **STRUMENTALI**

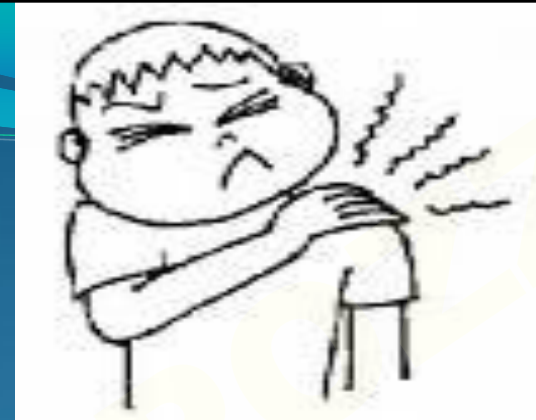

**IL SEMPRE PIU' FREQUENTE RICORSO AGLI
ESAMI STRUMENTALI HA SPINTO
PROGRESSIVAMENTE IL MEDICO A BASARSI
SUI SUSSIDI DIAGNOSTICI SPESSO A SCAPITO
DELL'ACCURATO ESAME CLINICO**

- **ESAME INSOSTITUIBILE PER
RAGGIUNGERE LA DEFINIZIONE
DIAGNOSTICA DEL CASO**



ANAMNESI



DOLORE: sintomo presente con maggiore frequenza:

- **Modalità di insorgenza** (spontaneo, da trauma, da sovraccarico)
- **Esatta localizzazione** (deltoide, art. A-C, solco bicipitale)
- **Irradiazione** (regione scapolare o dermatomerica)
- **Età del pz** (patologia degenerativa, traumatica o microtraumatica)

ANAMNESI



- **Limitazione del movimento** (antalgica, fratture lussazioni, esiti di intervento)
- **Instabilità** (posttraumatica, atraumatica, microtraumatica)
- **Perdita di forza** (rottura della cuffia dei rotatori, lesioni nervo sovrascapolare, neuropatie del plesso brachiale, esito lesioni cerebro vascolari)

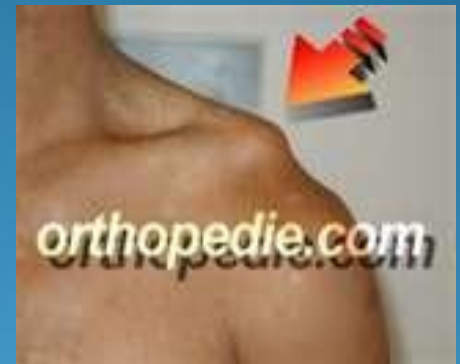DIAGNOSI DIFFERENZIALE



- Patologia radicolare cervicale
- Lesioni neurologiche cerebro vascolari
- Malattie reumatiche
- Patologie dell'addome superiore
- Tumori polmoni (Pancoast)
- Tumori ossei

VALUTAZIONE CLINICA: ISPEZIONE

- Tumefazioni – ecchimosi
- Ipotrofia muscolare
- Alterazione del profilo



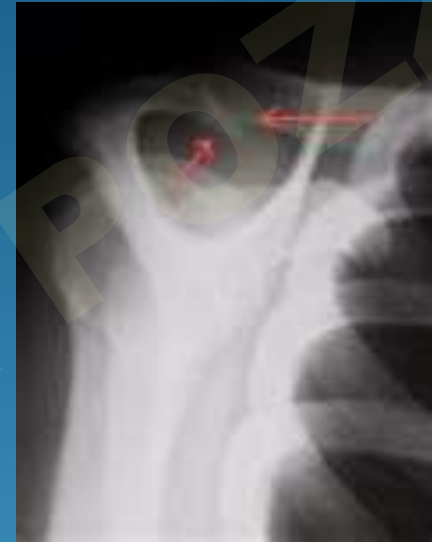
MOTILITA'



- Si valuta in comparativa l'ampiezza e la forza nel movimento attivo e passivo in tutti i piani dello spazio

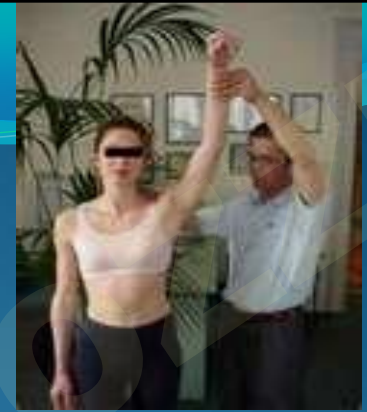TEST DI CONFLITTO

- TEST DI NEER
- TEST DI YOCUM
- TEST DI HAWKINS



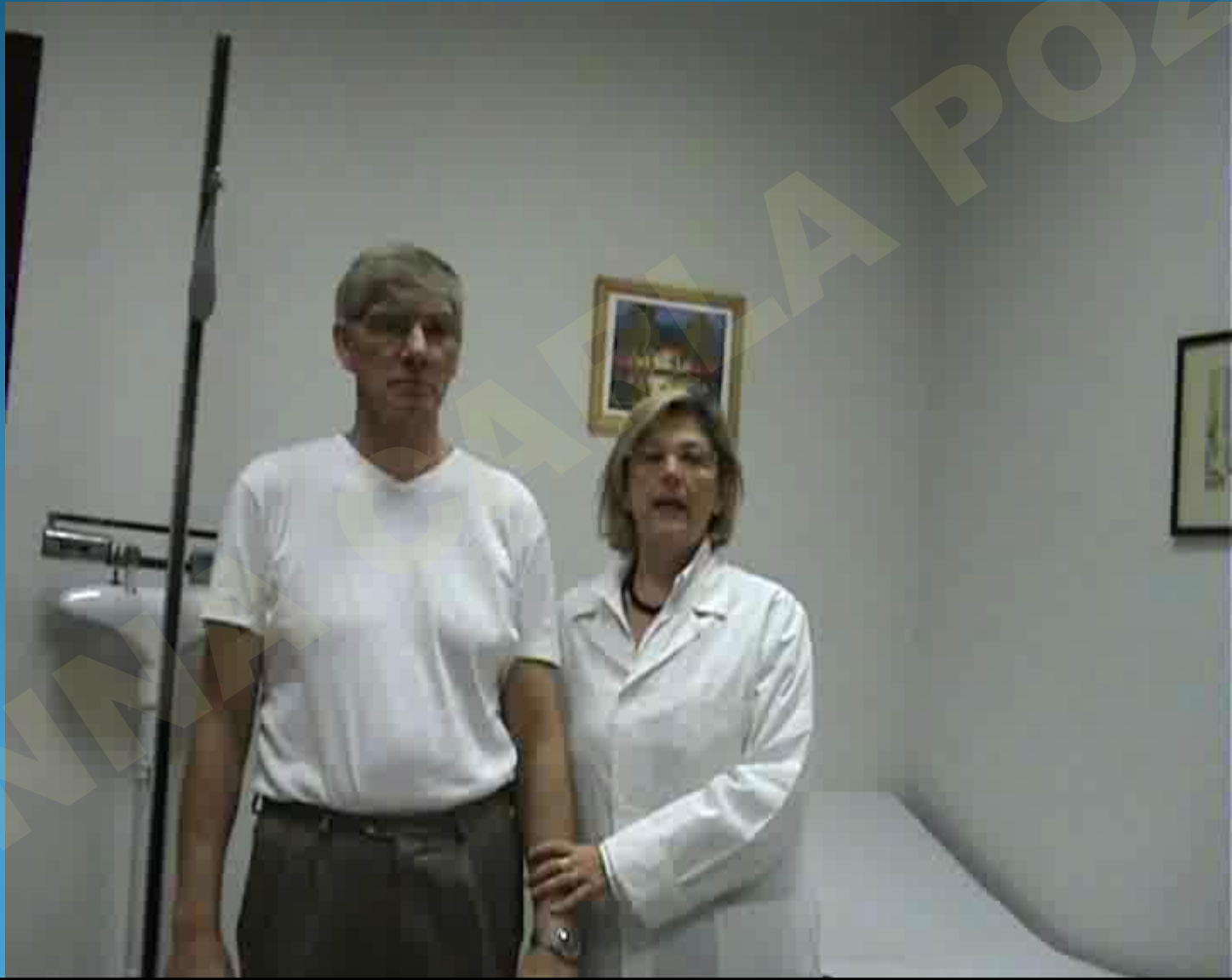*Vengono eseguiti per evidenziare la
patologia dello spazio sotto acromiale*

SEGNO DI NEER

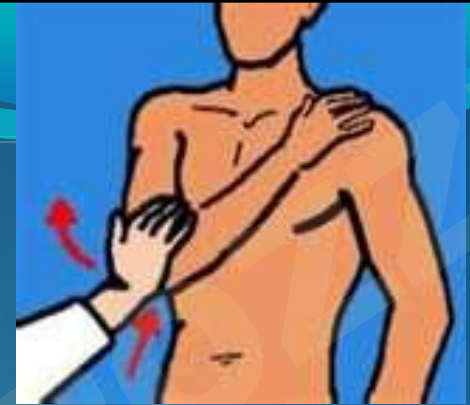

- il pz avverte dolore durante l'elevazione passiva anteriore dell'arto intraruotato. Il test è positivo nella sindrome da conflitto sub acromiale con patologia del sovraspinoso

SEGNO DI NEER

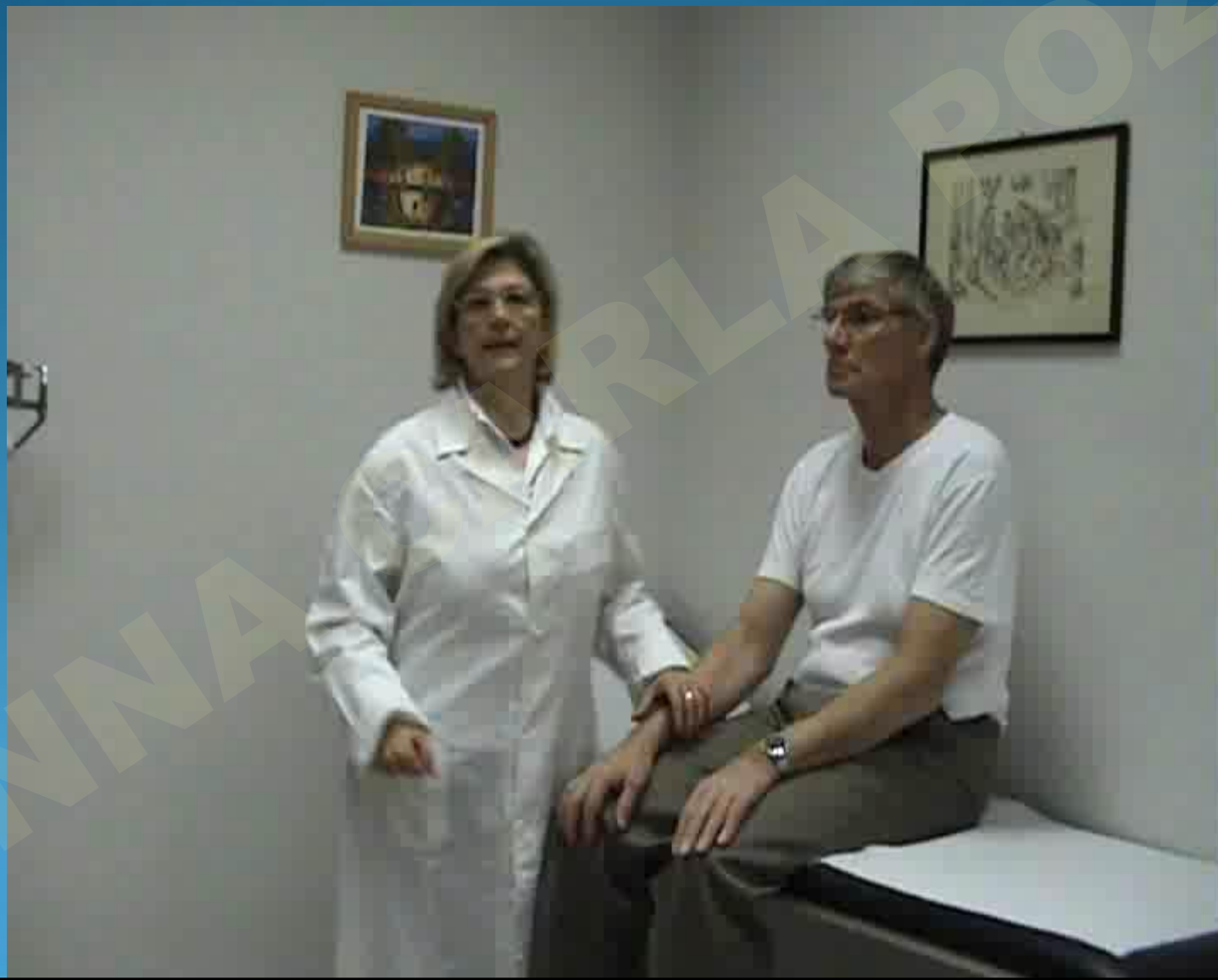

TEST DI YOCUM

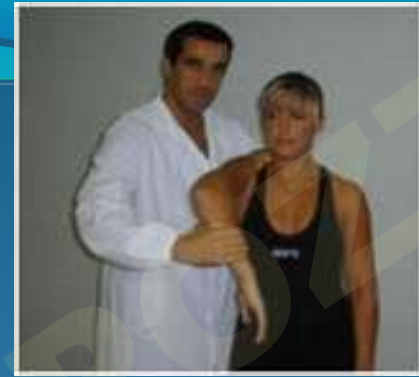

- Il pz pone la mano della spalla esaminata sopra la controlaterale ed eleva il gomito contro resistenza. (dolore indica situazione di conflitto a livello dell'arco coraco acromiale)

TEST DI YOCUM

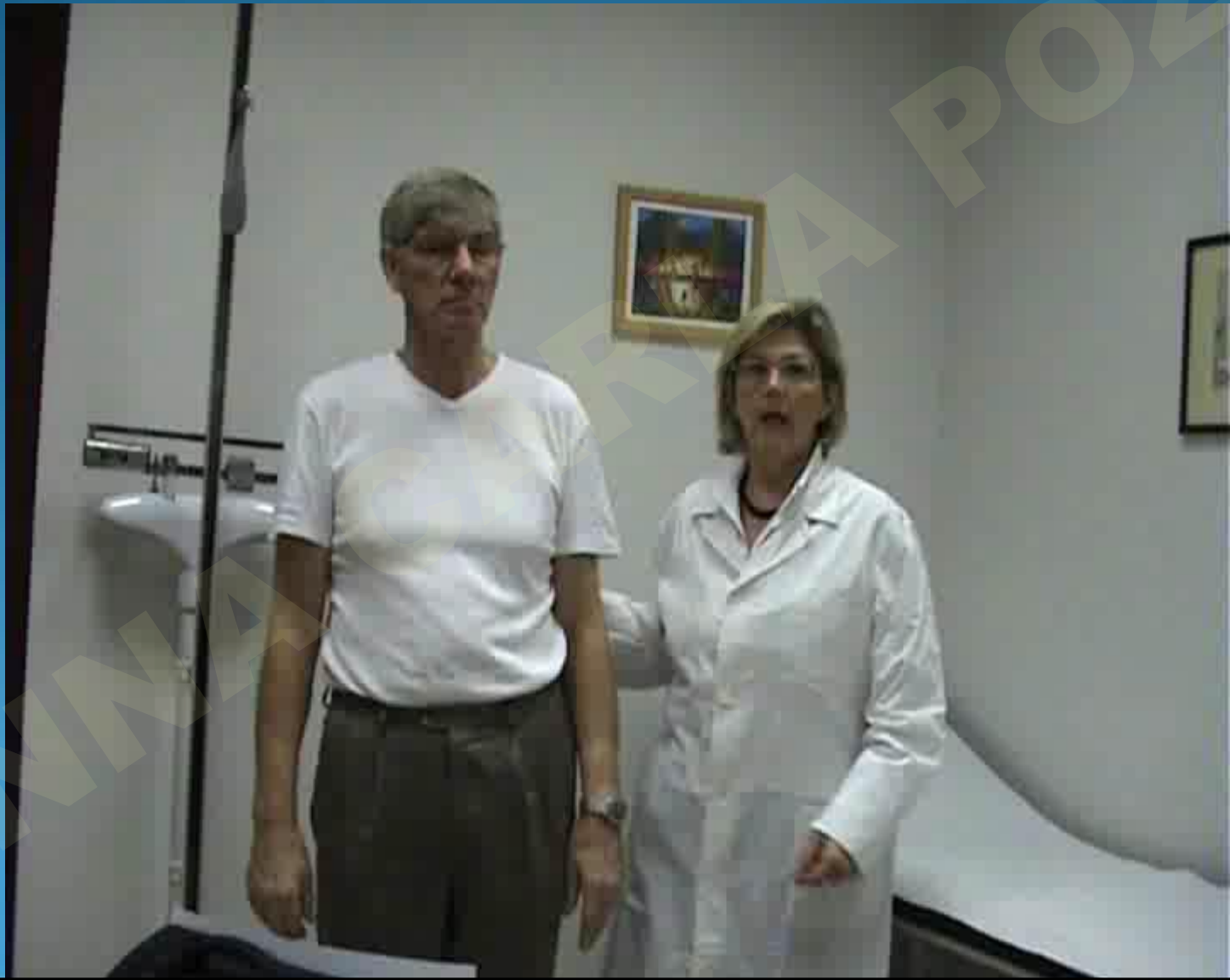

TEST DI HAWKINS



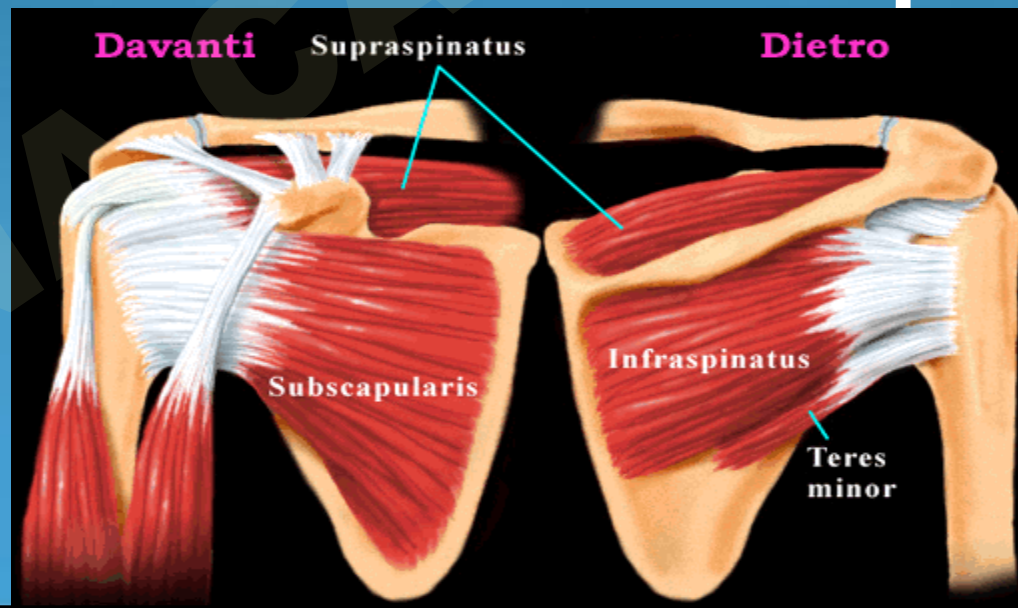
- la rotazione interna passiva dell'arto superiore con la spalla e il gomito in flessione a 90° evoca dolore (conflitto della testa omerale con il legamento coraco - acromiale)

TEST DI HAWKINS



TEST PER LA CUFFIA DEI ROTATORI

- Test di jobe - sovraspinoso
- Test di Patte - sottospinoso
- Lift - off test - sottoscapolare

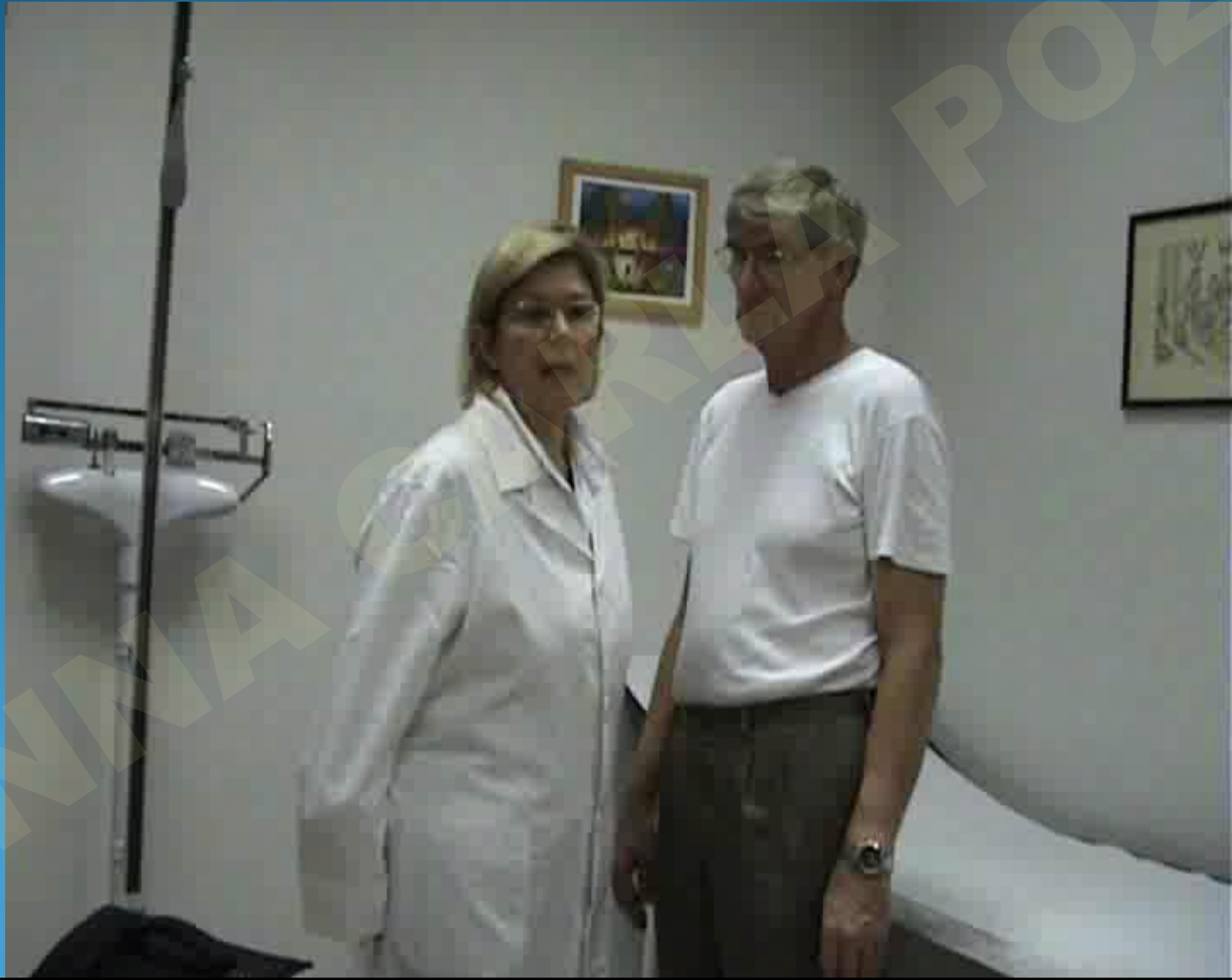

TEST DI JOBE (sovraspinoso)

- l'esaminatore contrasta la forza di elevazione dell'arto mantenuto abdotto a 90° e anteposto di 20° e intraruotato. Il deficit di forza indica la rottura del tendine del sovraspinoso



TEST DI JOBE



TEST DI PATTE - sottospinoso

- Si chiede al paziente di extraruotare la spalla contro resistenza mantenendo l'arto lungo il fianco e con il gomito flessso a 90°

TEST DI PATTE

