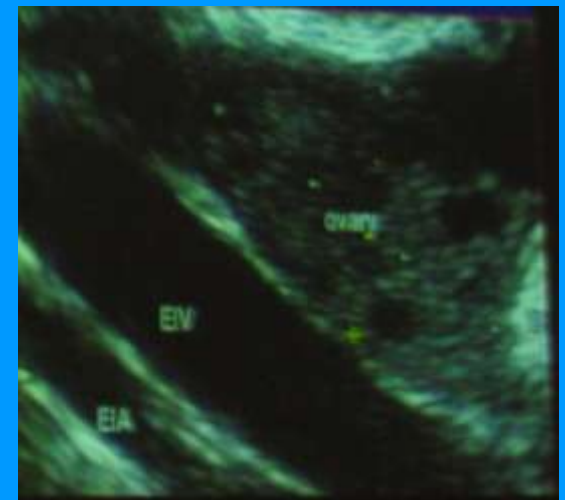
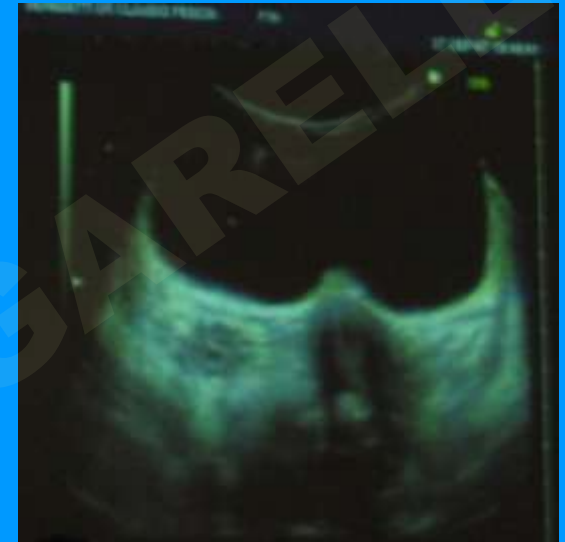
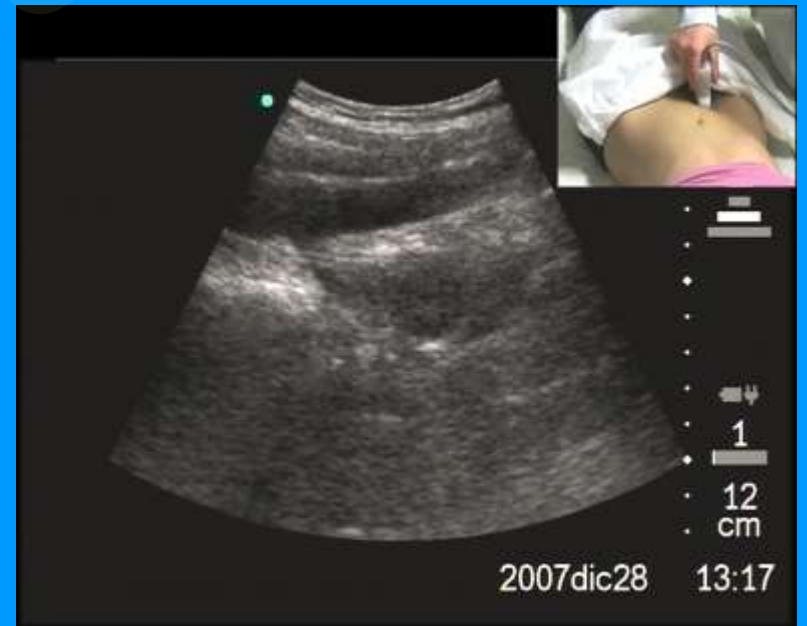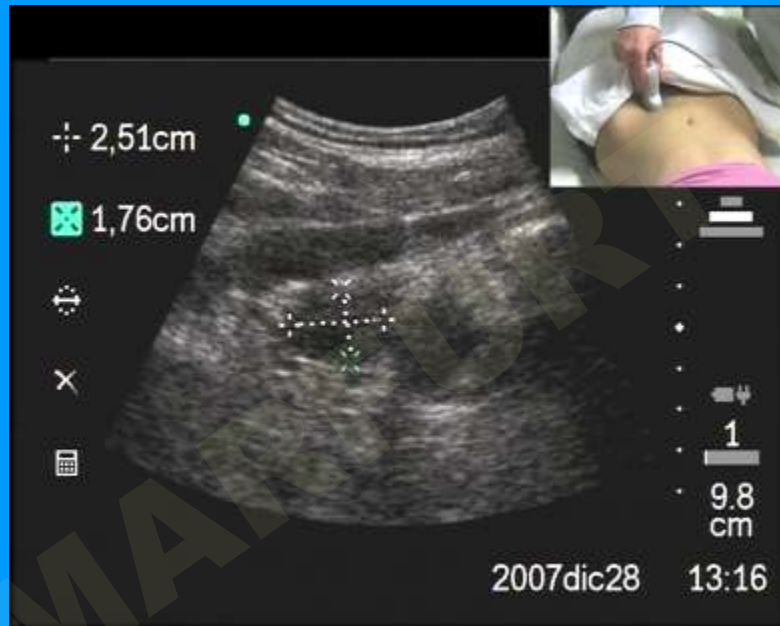

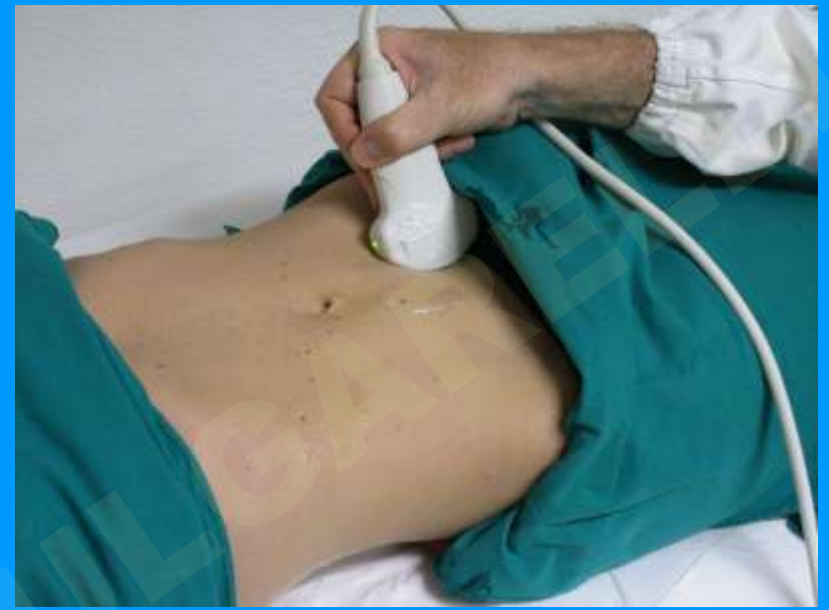
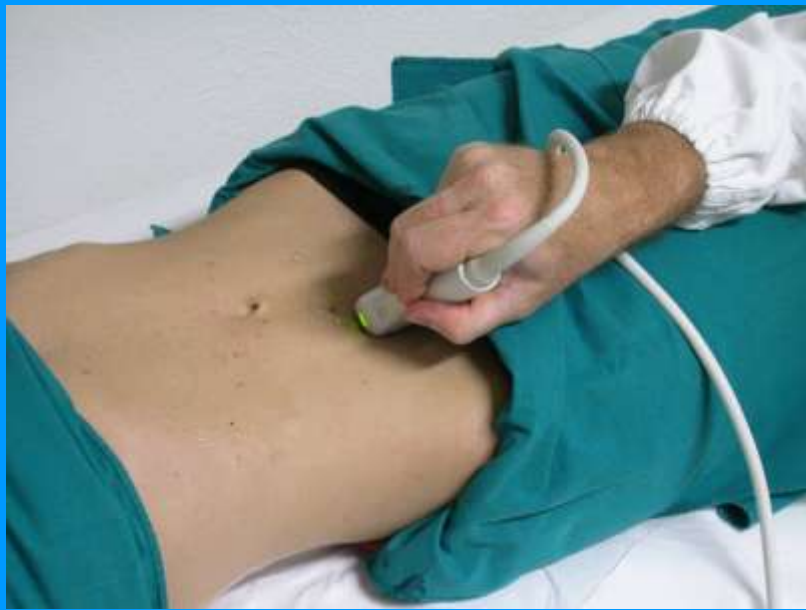OVAIE

Dott. Giampiero Marfurt
Dott. Claudio Bulgarelli

- ▣ Sono di solito localizzabili nella fossetta ovarica fra utero e parete pelvica laterale
- ▣ Usualmente si trovano in posizione mediale rispetto ai vasi iliaci esterni
- ▣ Presentano morfologia variabile durante il ciclo e l'età

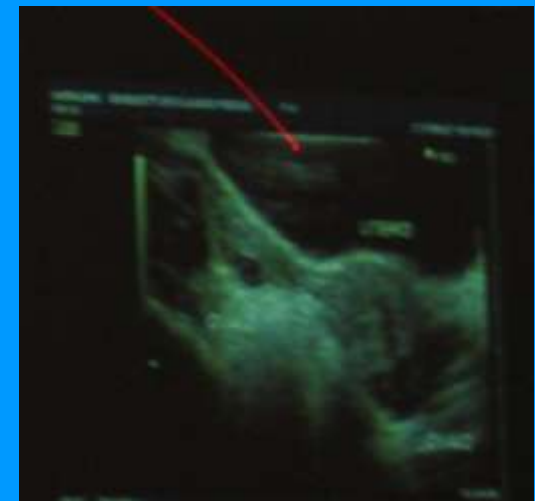
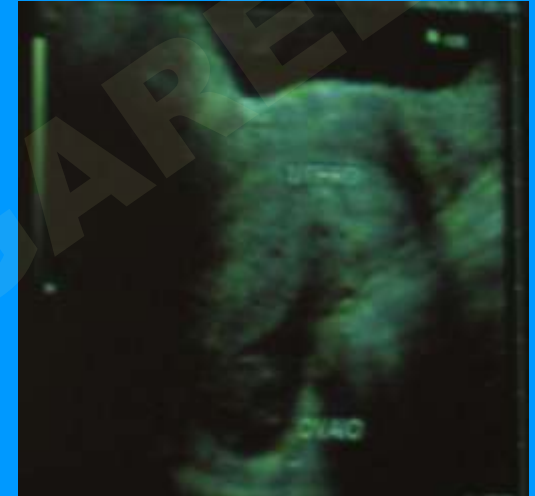


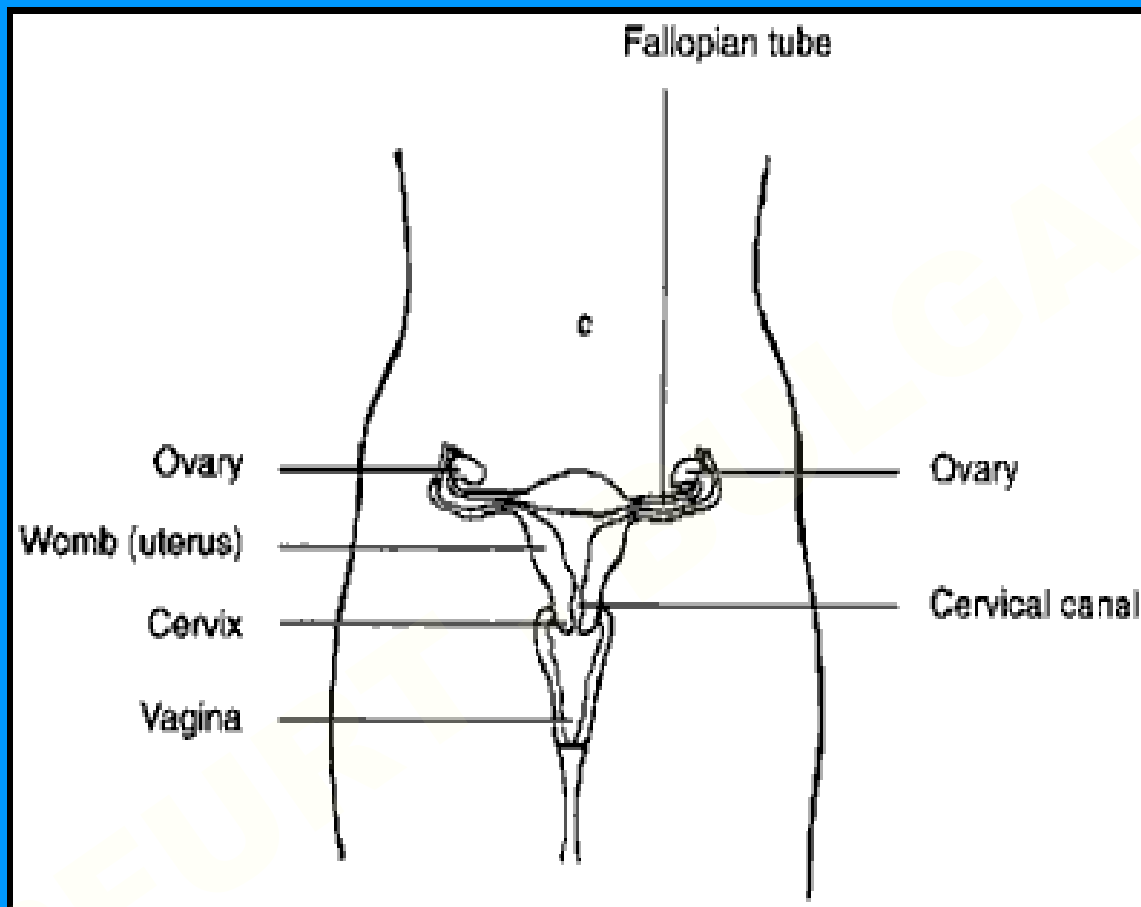


Dott. Giampiero Marfurt
Dott. Claudio Bulgarelli

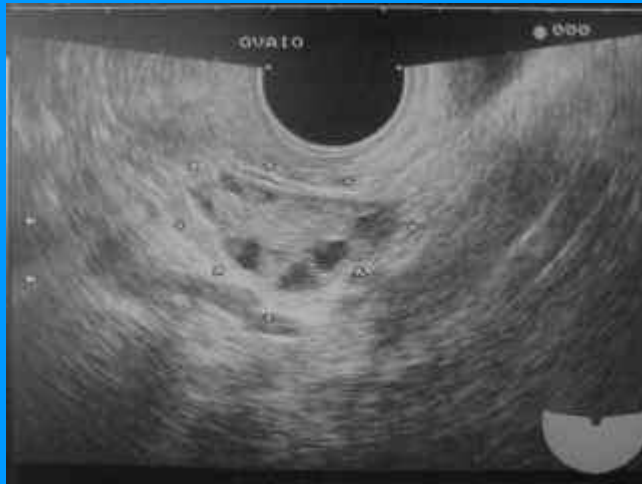OVAIO caratteristiche normali

- ▣ Diametro longit. fino a 35 mm
- ▣ Volume fino a 7 cc
- ▣ In età fertile il follicolo dominante è 10-12 cm in 8[^]-10[^] giornata
- ▣ In fase preovulatoria presenta un diametro di circa 25 mm con un accrescimento di circa 2 mm al giorno



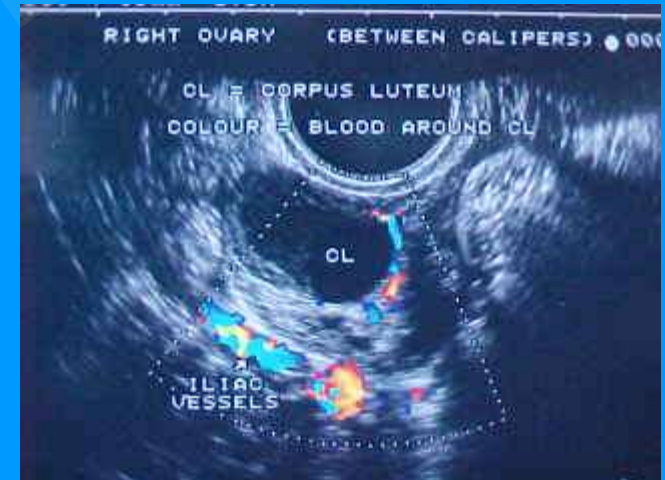

Dott. Giampiero Marfurt
Dott. Claudio Bulgarelli



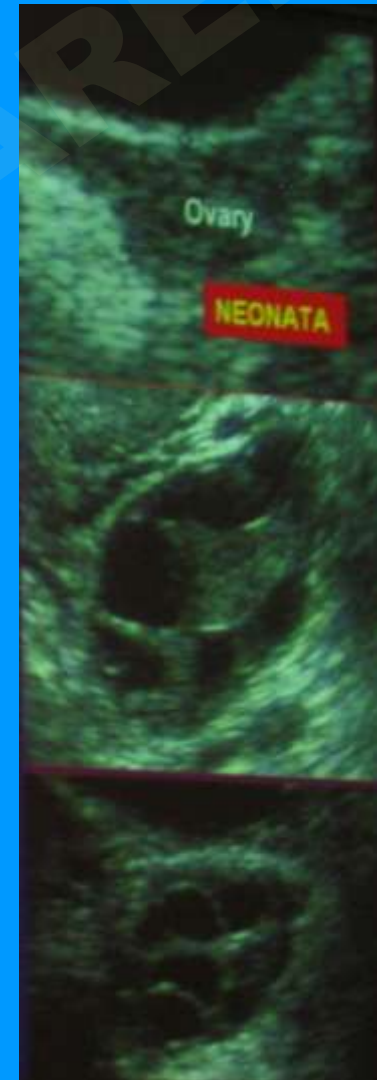
Ovaio di donna fertile: le piccole lacune ipoecogene sono i follicoli, uno dei quali ogni mese va incontro a ovulazione

Dopo l'ovulazione il follicolo che ha ovulato si trasforma in una struttura tondeggiante, il corpo luteo, la cui regressione (dopo 14 gg) determina la caduta dei livelli plasmatici di estrogeni e progesterone e di conseguenza, le mestruazioni.



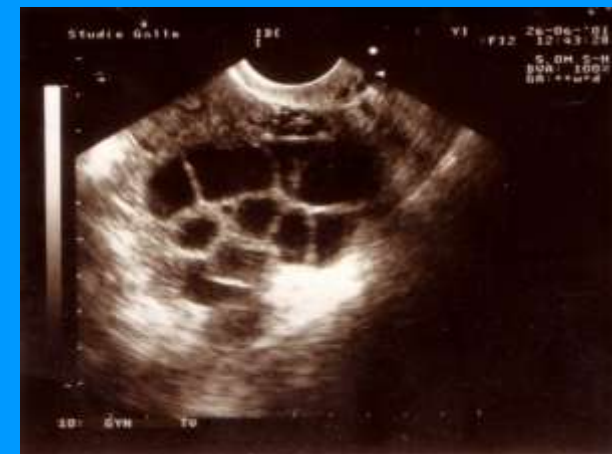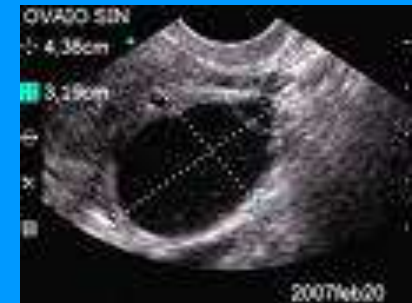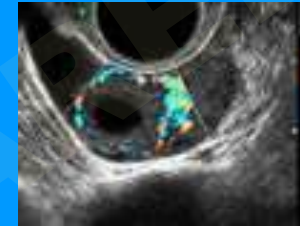
OVAIE durante la pubertà

- ▣ In questo periodo le ovaie aumentano di volume ed assumono un aspetto tipicamente multifollicolare
- ▣ Si possono vedere numerosi follicoli (tra i 4 e i 10 mm) sparsi nell'ovaio
- ▣ Lo stroma non è aumentato e non è aumentata la sua ecogenicità



OVAIE corpo luteo

- Dopo l'ovulazione, il follicolo assume l'aspetto di una formazione ipoecogena in posizione eccentrica
- A volte il follicolo assume un aspetto simil cistico e può raggiungere dimensioni di 4-5 cm per la presenza di sangue al suo interno
- L'aspetto ecografico può variare molto: da aspetti totalmente liquidi ad ecostruttura finemente trabecolata, mimando l'aspetto di altre masse ovariche anche neoplastiche
(GRANDE IMITATORE)



OVAIE in menopausa

- ▣ Con la cessazione della loro attività, le ovaie divengono ipo-atrofiche
- ▣ Si individuano con difficoltà come due masserelle ipoecogene poste ai lati ai lati dell'utero
- ▣ Spesso poco riconoscibili anche perché nascoste dal gas intestinale oppure, essendo prive di follicoli, vengono confuse con altre formazioni intestinali

